

УДК 617.7(41+35):53.043

## АНАЛИЗ КАЧЕСТВА ИННОВАЦИОННОЙ ФЭМТОЛАЗЕРНОЙ ХИРУРГИИ КАТАРАКТЫ, ИЗУЧЕНИЕ ВЛИЯНИЯ ФЭМТОСЕКУНДНОГО ЛАЗЕРА НА СТРУКТУРЫ ЗАДНЕГО ОТДЕЛА ГЛАЗА МЕТОДОМ ОПТИЧЕСКОЙ КОГЕРЕНТНОЙ ТОМОГРАФИИ

© А.Г. Заболотный, К.С. Мисакьян, А.Н. Бронская

*Ключевые слова:* фемтолазерная экстракция катаракты; оптическая когерентная томография; стекловидное тело; сетчатка.

Работа посвящена изучению изменений структур заднего отдела глаза при фемтолазерной экстракции катаракты (ФЛЭК). Цель: анализ влияния фемтосекундного лазера при ФЛЭК неосложненной катаракты на толщину сосудистой оболочки (СО) и высоту отстояния задней гиалоидной мембраны (ЗГМ) стекловидного тела (СТ) от сетчатки методом спектральной ОКТ. Результат: ФЛЭК оказывает обратимое увеличение толщины СО; увеличивает высоту отстояния ЗГМ СТ от сетчатки. Последнее повышает риск развития витреомакулярной тракции при ФЛЭК у больных с сопутствующей витреомакулярной адгезией.

### ВВЕДЕНИЕ

Совершенствование, разработка новых и внедрение в клиническую практику инновационных технологий хирургии катаракты в первую очередь определяются социальной и профессиональной значимостью решения задачи, поставленной Всемирной организацией здравоохранения в Программе «Видение 2020: право на зрение» – по ликвидации устранимой слепоты к 2020 г. (Резолюция EM/RC49/R.6., принятая Региональным комитетом ВОЗ для стран Восточного Средиземноморья, 2003). Как известно, катаракта, являясь одной из основных причин слепоты, в то же время занимает лидирующее место среди офтальмопатологий, обуславливающих устранимую слепоту. В мире катарактой страдает около 17 млн человек, в основном это люди в возрасте старше 60 лет. В 70–80 лет катаракта встречается примерно у 260 мужчин и 460 женщин на 1000 населения. В 2012 г. количество операций по удалению катаракты составило около 15 млн.

Только своевременная и качественная хирургическая реабилитация больных катарактой позволит решить эту значимую социальную медико-экономическую проблему в нашей стране.

Выполнение операции (этапов в ходе операции) по удалению катаракты с помощью фемтосекундного лазера – фемтолазерная экстракция катаракты (ФЛЭК), является результатом эволюционного развития применения фемтолазерных технологий в офтальмологии, происходящего в начале XXI в. [1].

В настоящее время ФЛЭК рассматривается как один из вариантов инновационного развития «золотого стандарта» хирургии катаракты методом ультразвуковой фактоэмulsionификации (УФЭМ) [2–3].

При работе фемтосекундного лазера используются ультракороткие световые импульсы, длительность которых составляет 600–800 фемтосекунд, диаметр порядка 7 мкм, расстояние между импульсами в слое 8–10 мкм, расстояние между слоями порядка 8 мкм. Бла-

годаря ультракоротким импульсам фемтосекундного лазера исключается тепловое воздействие на окружающие структуры, а возможность транскорнеального размягчения тканей хрусталика позволяет снизить время эффективного ультразвука и уменьшить использование ультразвуковой энергии в ходе фактоэмulsionификации катаракты до 45 %. Вопросы по изучению и обсуждению преимуществ ФЛЭК постоянно включаются в научные программы как ведущих мировых, так и отечественных офтальмологических форумов – ААО, ESCRS, BSOS, RSCRS, «Современные технологии катарактальной и рефракционной хирургии – 2014» и др., широко обсуждаются в профессиональной печати.

Необходимо отметить, что они преимущественно затрагивают изучение характера воздействия фемтолазера на структуры переднего отдела глазного яблока: роговицу – разрезы; капсулу хрусталика – капсулотомия/капсулорексис; хрусталик – разлом и дробление ядра [4–7], как применение фемтолазера при хирургии катаракты влияет на полученные рефракционные результаты, на максимально возможное сокращение времени использования ультразвука, на число интраоперационных осложнений; в конечном итоге, на сокращение сроков реабилитации и повышение качества офтальмологической помощи пациентам, страдающим катарактой [8–9].

Авторами в ряде работ рассматриваются вопросы медико-экономической (финансово затратной) целесообразности применения ФЛЭК при реабилитации больных катарактой [10–11].

В то же время работы, посвященные изучению влияния применения фемтосекундного лазера, ФЛЭК на стекловидное тело, структуры заднего отдела глазного яблока – сетчатую и сосудистую оболочки, на возникновение осложнений в послеоперационном периоде, единичны [12–14]. Вышеперечисленные факторы и обусловили актуальность проведения настоящего исследования.

**Цель работы.** Изучение влияния фемтосекундного лазера при выполнении фемтолазерной экстракции неосложненной катаракты на структуры заднего отдела глаза – толщину сосудистой оболочки глаза и высоту отстояния задней гиалоидной мембраны стекловидного тела от сетчатки с помощью метода спектральной оптической когерентной томографии.

## МАТЕРИАЛ И МЕТОДЫ

Исследование выполнено на 46 глазах с незрелой катарактой. Степень помутнения хрусталика позволяла выполнить СОКТ сетчатки в предоперационном периоде. Средний возраст пациентов составил 65 лет (от 38 до 81 года). Средняя оптическая длина глаза  $22,51 \pm 0,9$  мм. Острота зрения с коррекцией в среднем была  $0,3 \pm 0,05$ . Среднее внутриглазное давление 20 мм рт. ст. (от 18 до 22 мм рт. ст.). В исследование не включались пациенты с выраженной иридоцилиарной дистрофией, с сопутствующей влажной макулодистрофией, глаукомой, страдающие сахарным диабетом, а также пациенты, ранее оперированные по поводу иной офтальмопатологии. Пациентам выполнялись общепринятые методы офтальмодиагностики: кераторефрактометрия, визометрия, тонометрия, биометрия, А-В-ультразвуковое сканирование.

Помимо стандартных методик всем пациентам до и после операции на 1, 3 и 5 день выполнялась спектральная оптическая когерентная томография (СОКТ) сетчатки [15]. Исследования выполнялись на спектральном когерентном томографе RTVue XR 100, производитель Optovue (USA). Глубина сканирования данного прибора 3 мм, что дает расширенные возможности при выявлении патологии стекловидного тела витреоретинального интерфейса и хориоидеи.

Пациенты были разделены на 2 группы. В первой группе (24 пациента) хирургия катаракты выполнялась по классической технологии ультразвуковой ФЭМ катаракты на аппарате «Stellaris», производитель B&L (USA). Во второй группе (22 пациента) – по технологии ФЛЭК. Для этого использовался фемтолазер LenSx, производитель Alcon (USA), создающий разрезы посредством плотно сфокусированных лазерных импульсов длительностью, соизмеримой с фемтосекундами, с микронной точностью воздействия на ткани глаза.

Перед операцией всем пациентам проводилась стандартная предоперационная подготовка с инстилляцией гипотензивных и нестероидных противовоспалительных препаратов. Основным условием для проведения фемтолазерного этапа было достижение адекватного мидриаза. С этой целью всем пациентам в операционной инстиллировали раствор мидриатика дважды с интервалом в 5 минут.

Процесс установки на глаз оптического интерфейса («доккинг») в большинстве случаев осуществлялся с первой попытки. В 2 случаях в процессе «доккинга» потребовалась его переустановка в связи с возникшими затруднениями вследствие анатомических особенностей строения орбиты пациентов.

При наличии хорошей визуализации и контакта интерфейса с глазом пациента осуществлялся набор вакуума для достижения четкой фиксации глаза пациента. Параметры вакуума  $7,25$  psi (50 кПа), что в среднем повышает ВГД от исходного на 16 мм рт. ст. Используя

потокосное видеоизображение глаза от графического интерфейса, проводилась коррекция запланированной модели шаблона фемтолазерного воздействия в требуемом положении.

Диаметр капсулорексиса варьировал в диапазоне от 4,9 до 5,2 мм. Энергия воздействия 12,5 мкДж. При фрагментации ядра хрусталика использовались методики «chor», «cylinder» и их комбинация, с использованием энергии от 10 до 15 мкДж, в зависимости от плотности ядра хрусталика. Основной трехступенчатый самогерметизирующийся разрез роговицы шириной 2,5 мм формировался при воздействии энергии 5 мкДж.

По окончании выполнения фемтолазерного этапа вакуум освобождался, апланационная линза с поверхности глаза удалялась. Далее пациенту выполнялась факоаспирация на аппарате «Stellaris», производитель B&L (USA) с имплантацией эластичной ИОЛ различных моделей. По времени выполнения фемтолазерный этап составлял около 9–10 минут, время непосредственного воздействия фемтолазера – не более 2 минут. Осложнений и технических затруднений в ходе операций не было.

## РЕЗУЛЬТАТЫ

В первой группе пациентов до операции толщина сосудистой оболочки составила  $253,1 \pm 62,1$  мкм ( $p \leq 0,05$ ). В 1, 3 и 5 день после ультразвуковой ФЭМ катаракты толщина сосудистой оболочки составила в среднем  $310,4$  мкм ( $p \leq 0,05$ ),  $262,7$  мкм ( $p \leq 0,05$ ) и  $258,1$  мкм ( $p \leq 0,05$ ) соответственно. Высота отстояния задней гиалоидной мембраны стекловидного тела от сетчатки до операции в среднем составляла  $400,1$  мкм ( $p \leq 0,05$ ). В 1, 3 и 5 день после ультразвуковой ФЭМ катаракты в среднем  $505,6$  мкм ( $p \leq 0,05$ ),  $492,7$  мкм ( $p \leq 0,05$ ) и  $500,3$  мкм ( $p \leq 0,05$ ) соответственно.

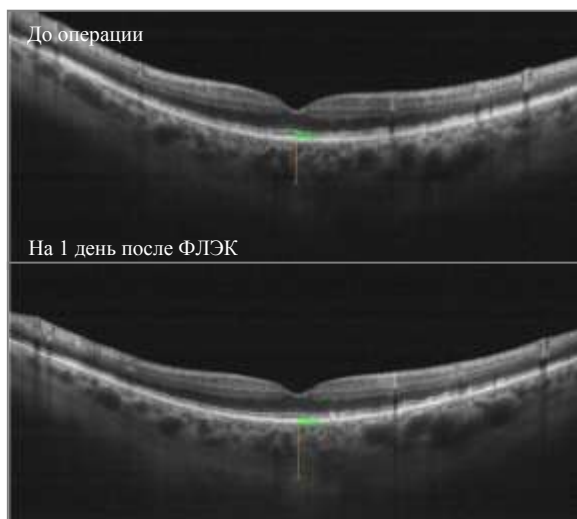
Во второй группе пациентов до операции толщина сосудистой оболочки составила  $256,4$  мкм  $\pm 60,3$  мкм ( $p \leq 0,01$ ). В 1, 3 и 5 день после ФЛЭК толщина сосудистой оболочки составила в среднем  $333,1$  мкм ( $p \leq 0,01$ ),  $279,4$  мкм ( $p \leq 0,01$ ) и  $259,1$  мкм ( $p \leq 0,01$ ) соответственно. Высота отстояния задней гиалоидной мембраны стекловидного тела от сетчатки до операции в среднем  $366,2$  мкм ( $p \leq 0,01$ ). В 1, 3 и 5 день после ФЛЭК в среднем  $510,8$  мкм ( $p \leq 0,01$ ),  $506,2$  мкм ( $p \leq 0,01$ ) и  $508,9$  мкм ( $p \leq 0,01$ ) соответственно.

Реактивное утолщение сосудистой оболочки после хирургии было установлено у пациентов обеих групп. Реакция сосудистой оболочки у пациентов 1 группы с ультразвуковой ФЭМ катаракты в 1 день после операции составила в среднем  $57,3$  мкм, что составляет  $22,6$  %. К 5 дню толщина хориоидеи вернулась к прежним величинам. Отстояние задней гиалоидной мембраны стекловидного после ультразвуковой ФЭМ катаракты поднялась в среднем на  $105,5$  мкм и практически не изменила своего положения к 5 дню после операции.

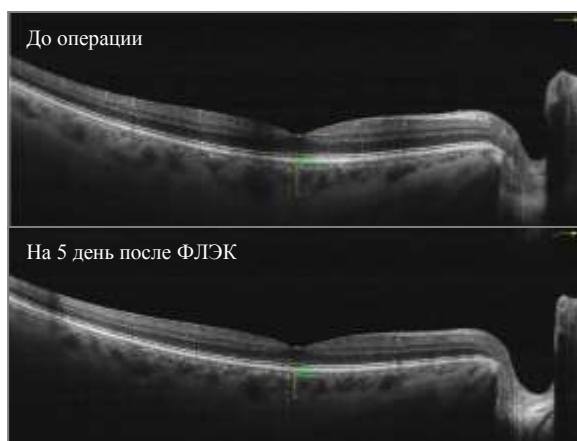
Реактивное утолщение сосудистой оболочки на ФЛЭК в 1 день после операции составило в среднем  $76,7$  мкм, или  $29,9$  % (рис. 1).

К 5 дню толщина хориоидеи фактически вернулась к прежним величинам (рис. 2).

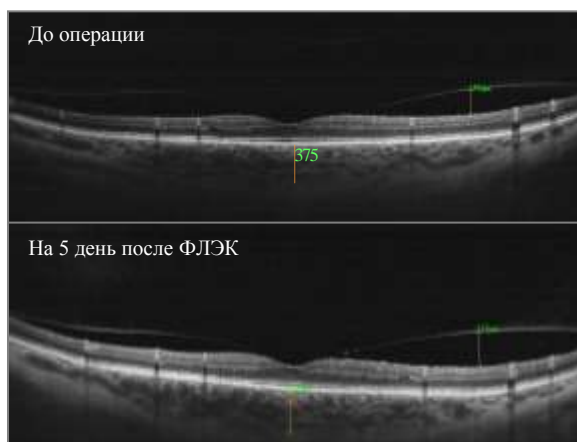
Задняя гиалоидная мембрана стекловидного после ФЛЭК поднялась в среднем на  $144,6$  мкм и не изменила своего положения к 5 дню после операции (рис. 3).



**Рис. 1.** Утолщение сосудистой оболочки у пациента на 1 день после ФЛЭК



**Рис. 2.** Динамика изменений толщины сосудистой оболочки у пациента К., 53 г., до операции и на 5 день после ФЛЭК



**Рис. 3.** Сохранение подъема ЗГМ и возврат показателей толщины хориоидеи у пациента Д., 58 лет, на 5 день после ФЛЭК

## ЗАКЛЮЧЕНИЕ

В результате проведенного исследования установлено, что обе технологии хирургии катаракты оказывают в раннем послеоперационном периоде влияние на толщину хориоидеи и высоту отстояния задней гиалоидной мембраны стекловидного тела от сетчатки – их увеличение. Несколько большие показатели, статистически достоверные ( $p \leq 0,01$ ), этих значений после ФЛЭК, что, по-видимому, обусловлено интраоперационным воздействием вакуума и/или резкими перепадами внутриглазного давления на фемтолазерном этапе. Возврат показателей толщины сосудистой оболочки к 5 дню после операции к исходным значениям свидетельствует об обратимости воздействия вакуума на хориоидею.

Полученные в ходе исследования большие показатели послеоперационного отстояния задней гиалоидной мембраны стекловидного тела от исходного положения у пациентов второй группы позволяют нам говорить о возможном повышении риска – провокации, витреомакулярной тракции при выполнении ФЛЭК у пациентов с сопутствующей витреомакулярной адгезией. Последнее необходимо учитывать при выборе метода удаления катаракты у данной группы больных.

## ЛИТЕРАТУРА

1. Donaldson K.D. et al. Femtosecond laser-assisted cataract surgery // Journal of Cataract & Refractive Surgery. 2013. V. 39. № 11. P. 1753-1763.
2. Гончаренко О.В., Заболотный А.Г., Мацко В.В., Марцинкевич А.О. Обеспечение и повышение уровня технологической безопасности хирургии катаракт на основе клинического применения фемтосекундного лазера // Вестн. Оренбург. гос. ун-та. 2014. № 12 (173). С. 104-106.
3. Электронная библиотека ДВГМУ: ФГБУ «МНТК Микрохирургия глаза» им. С.Н. Федорова внедряет в широкую практику новые фемто-секундные технологии. URL: <http://fesmu.ru/> (дата обращения: 26.12.2014).
4. Анисимова С.Ю., Трубилин В.Н., Трубилин А.В., Анисимов С.И. Сравнение механического и фемтосекундного капсулорексиса при факоэмульсификации катаракты // Катарактальная и рефракционная хирургия. 2012. Т. 12. № 4. С. 16-18.
5. Усубов Э.Л., Бурханов Ю.К., Астрелин М.Н. Фемтолазерная хирургия катаракты при узком ригидном зрачке // Федоровские чтения – 2014: 12 Всерос. науч.-практ. конф. с междунар. участием: сб. тез. / под общ. ред. Б.Э. Малюгина. М., 2014.
6. Abell R.G. et al. Effect of femtosecond laser-assisted cataract surgery on the corneal endothelium // Journal of Cataract & Refractive Surgery. 2014. V. 40. № 11. P. 1777-1783.
7. Mastropasqua L. et al. Femtosecond Laser Versus Manual Clear Corneal Incision in Cataract Surgery // September Journal of Refractive Surgery. 2014. V. 30. № 1. P. 27-33.
8. Burkhard Dick H. Lessons from a corneal perforation during femtosecond laser-assisted cataract surgery // Journal of Cataract & Refractive Surgery. 2014. V. 40. № 12. P. 2168-2169.
9. Naqy Z.Z. et al. Complications of femtosecond laser-assisted cataract surgery // Journal of Cataract & Refractive Surgery. 2014. V. 40. № 1. P. 20-28.
10. Швейцер Ф. Фемто-лазерная экстракция катаракты. URL: <http://www.eurotimesrussian.org/newsitem.asp?id=3696> (дата обращения: 08.01.2015).
11. Abell R.G. et al. Cost-Effectiveness of Femtosecond Laser-Assisted Cataract Surgery versus Phacoemulsification Cataract Surgery // Ophthalmology. 2014. V. 121. № 1. P. 10-16.
12. Бойко Э.В., Суетов А.А., Мальцев Д.С. Отслойка задней гиалоидной мембраны: понятие, распространенность, классификации, клиника и возможные причины // Офтальмологические ведомости. 2009. Т. 2. № 3. С. 39-46.
13. Заболотный А.Г., Мисакьян К.С. Фармакопрофилактика прогрессирования ВМД при хирургии катаракты у больных с сочетанной офтальмопатологией // Кубанский научный медицинский вестник. 2013. № 3. С. 19-23.
14. Naqy Z.Z. et al. Macular morphology assessed by optical coherence tomography image segmentation after femtosecond laser-assisted and

standard cataract surgery // Journal of Cataract & Refractive Surgery. 2012. V. 38. № 6. P. 941-946.

15. Лумборсо Б., Рисполи М. ОКТ сетчатки. Метод анализа и интерпретации / пер. с англ. М., 2012.

Поступила в редакцию 9 февраля 2015 г.

Zabolotniy A.G., Misakyan K.S., Bronskaya A.N. ANALYSIS OF THE QUALITY OF INNOVATION FEMTOSECOND LASER-ASSISTED CATARACT SURGERY, THE STUDY OF THE EFFECT OF FEMTOSECOND LASER ON THE STRUCTURE OF THE POSTERIOR SEGMENT OF THE EYE BY OPTICAL COHERENCE TOMOGRAPHY

The study is devoted to the changes of the posterior eye segment structures in femtolaser cataract extraction (FLEC). Purpose: Analysis of femtosecond laser effect in FLEC of uncomplicated cataract on choroid thickness (CT) and distance height of vitreous posterior hyaloid membrane (PHM) from retina by spectral OCT method. Result: FLEC causes reversible increase in choroid thickness and increases distance height of vitreous PHM from retina. The last-mentioned increases the risk of vitreoretinal traction developing when FLEC at patients with concomitant vitreomacular adhesion.

*Key words:* femtosecond laser-assisted cataract surgery; optical coherent tomography; vitreous body, retina.

Заболотный Александр Григорьевич, Краснодарский филиал МНТК «Микрохирургия глаза» им. акад. С.Н. Федорова, г. Краснодар, Российская Федерация, кандидат медицинских наук, зав. научным отделом; Кубанский государственный медицинский университет, г. Краснодар, Российская Федерация, доцент кафедры глазных болезней, e-mail: nok@mail.ru

Zabolotniy Aleksander Grigorievich, Academician S.N. Fyodorov FSBI IRTC "Eye Microsurgery", Krasnodar branch, Krasnodar, Russian Federation, Candidate of Medicine, Head of Scientific Department; Kuban State Medical University, Krasnodar, Russian Federation, Associate Professor of Eye Diseases Department, e-mail: nok@mail.ru

Мисакьян Каринэ Суреновна, Краснодарский филиал МНТК «Микрохирургия глаза» им. акад. С.Н. Федорова, г. Краснодар, Российская Федерация, врач-офтальмохирург, e-mail: koradok-74@rambler.ru

Misakyan Karine Surenovna, Academician S.N. Fyodorov FSBI IRTC "Eye Microsurgery", Krasnodar branch, Krasnodar, Russian Federation, Ophthalmologist, e-mail: koradok-74@rambler.ru

Бронская Анастасия Николаевна, Краснодарский филиал МНТК «Микрохирургия глаза» им. акад. С.Н. Федорова, г. Краснодар, Российская Федерация, врач-офтальмолог, e-mail: bronskaya\_kf@mail.ru

Bronskaya Anastasiya Nikolaevna, Academician S.N. Fyodorov FSBI IRTC "Eye Microsurgery", Krasnodar branch, Krasnodar, Russian Federation, Ophthalmologist, e-mail: bronskaya\_kf@mail.ru